

Masse de la tête du Pancréas

Lara HOKAYEM

Motif :

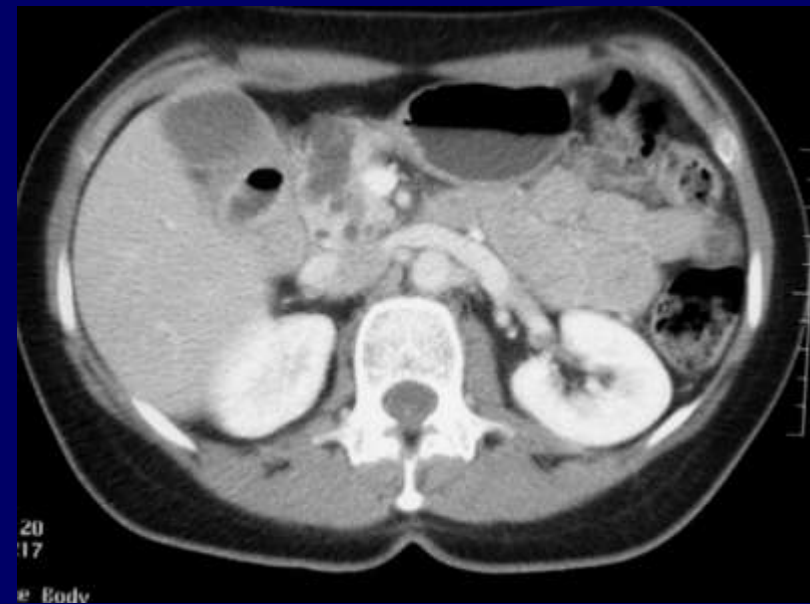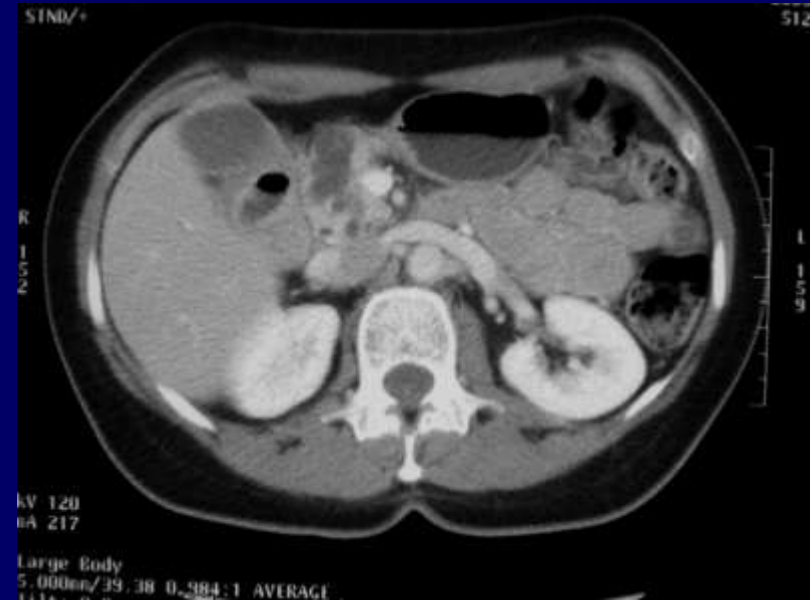- Femme de 57 ans admise pour prise en charge chirurgicale (DPC) d'une masse de la tête du pancréas.

Histoire :

- Depuis 2 mois : apparition d'une **douleur abdominale** diffuse d'installation progressive, modérément intense, irradiant à l'épaule G, non soulagée par Buscopan mais diminuée par le décubitus dorsal. ⇒ consultation dans un hôpital périphérique → Dgc de *pancréatite*
- Depuis 3 sem, elle effectue en externe :
 - CT Scan abdominal
 - IRM et MRCP
 - Angio-scan

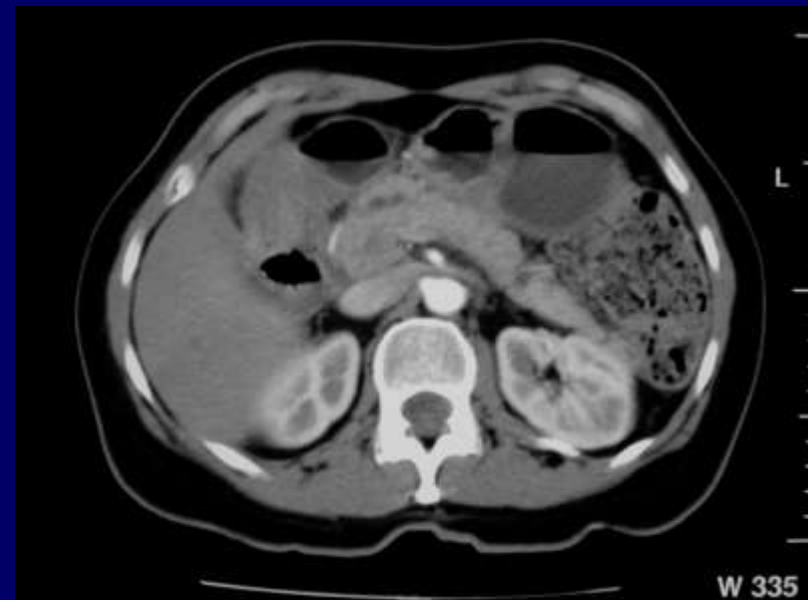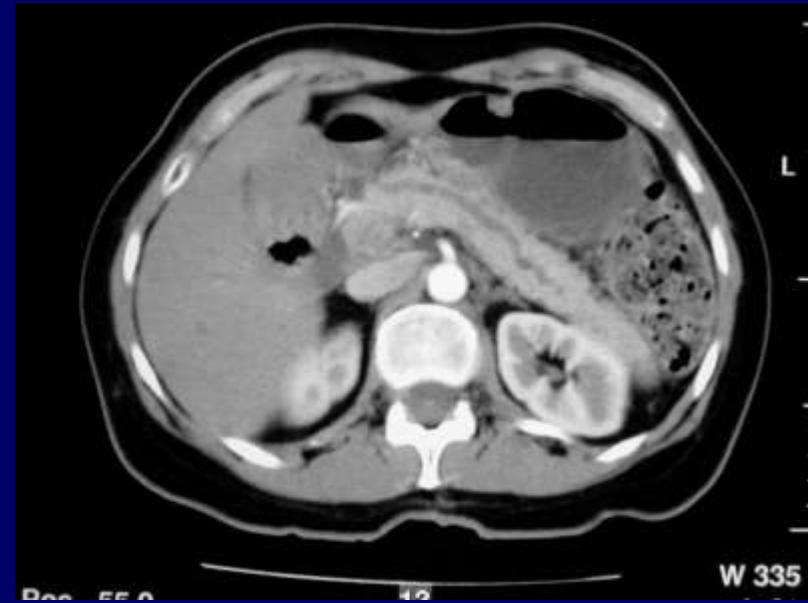Imagerie

- CT Scan abdominal (21/09/05) : canal pancréatique dilaté avec présence de formations kystiques de la tête du pancréas

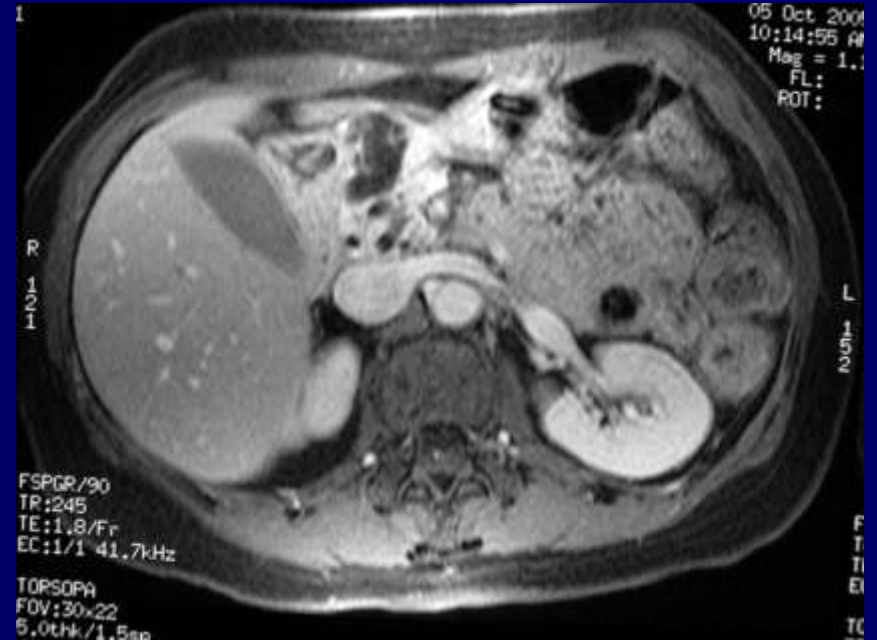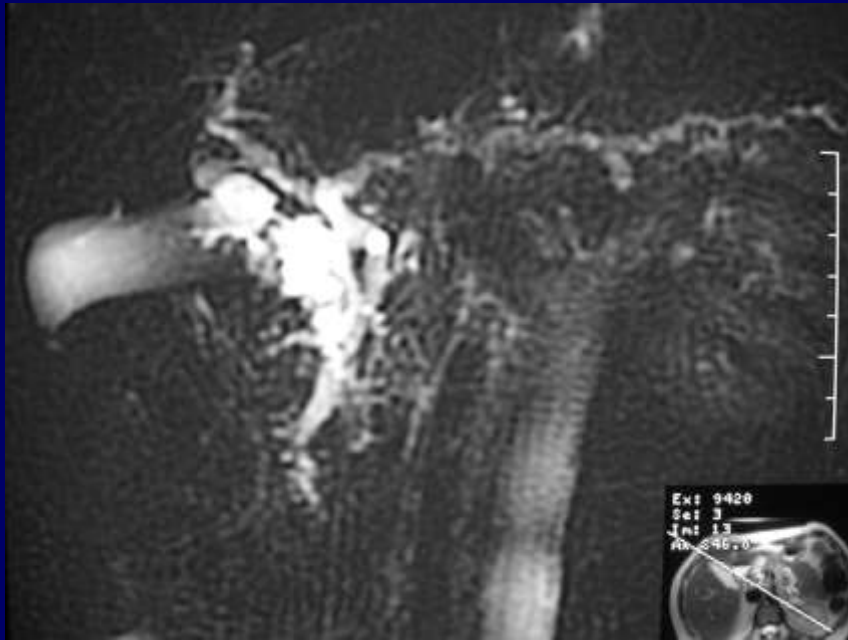


Imagerie :

- IRM et MRCP (05/10/05) : présence d'une lésion kystique multi lobulée de la tête du pancréas pouvant correspondre soit à une dilatation passive due à une atrophie pancréatique focale soit plus probablement à une TIPMP des branches IIres du canal pancréatique

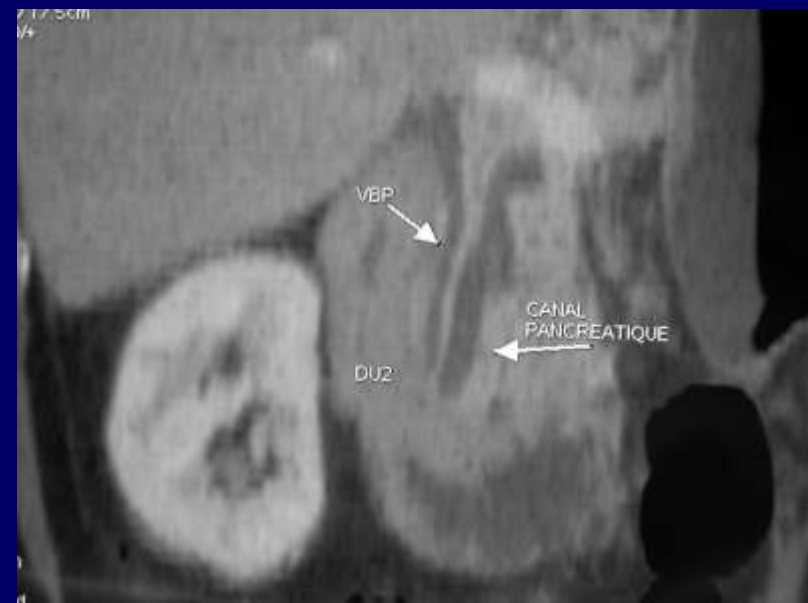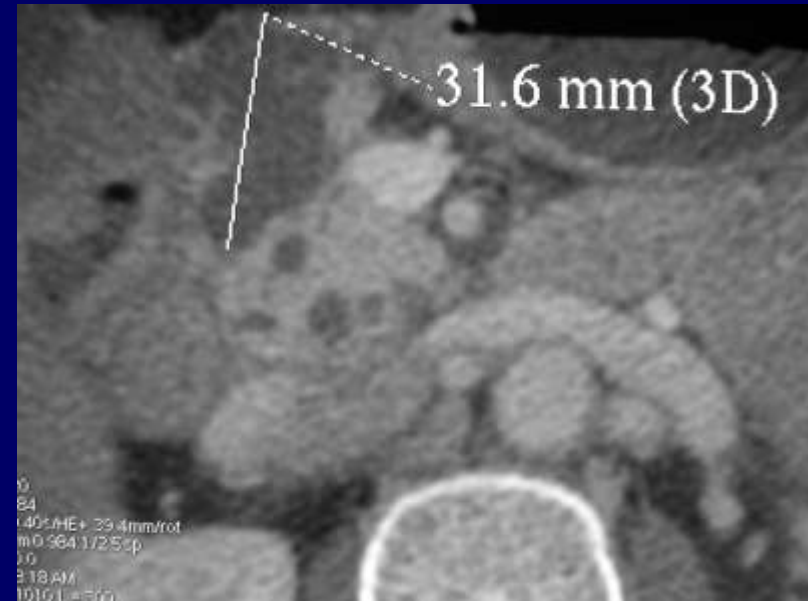


Imagerie :

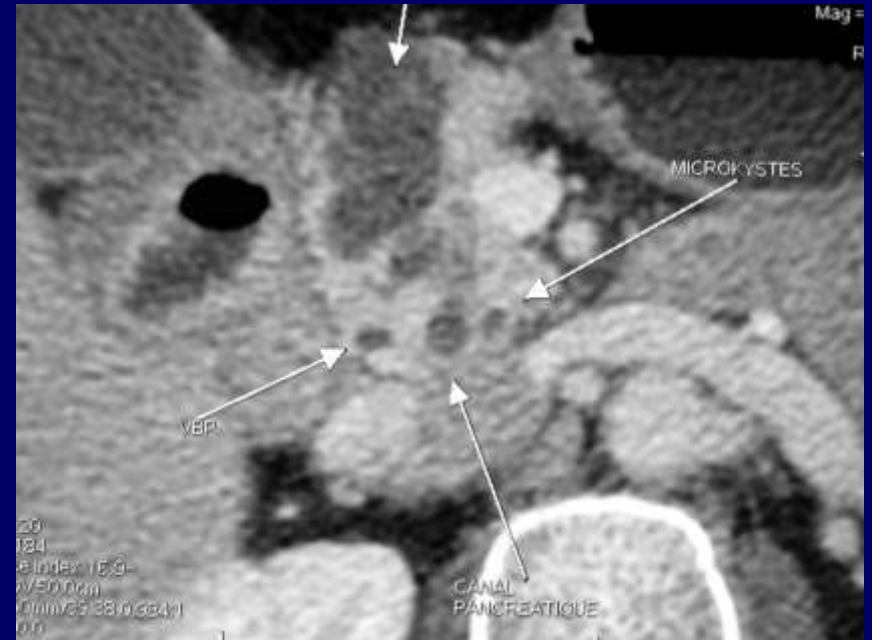
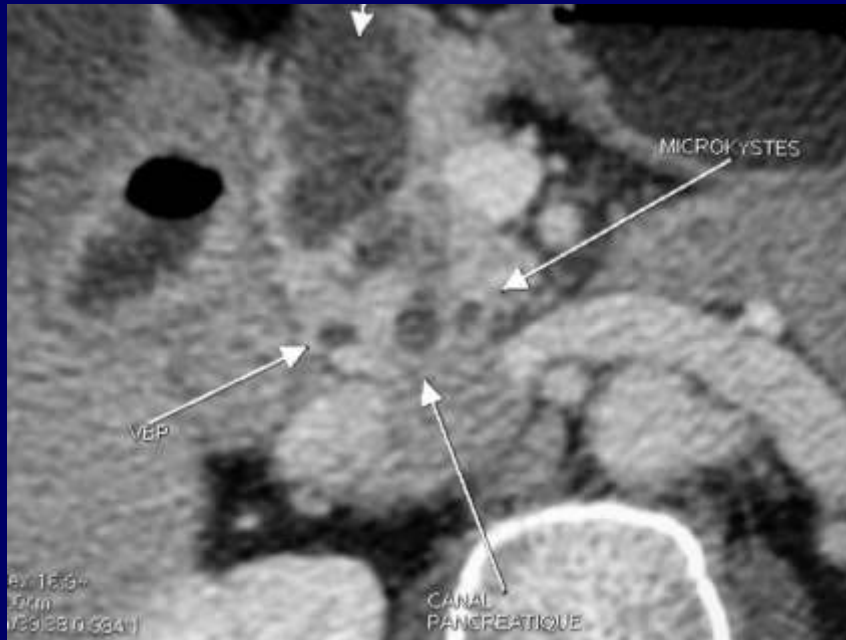
Imagerie :

- Angio scan (10/10/05): pas d'envahissement de l'AMS (critère de résectabilité) ; dilatation du canal pancréatique avec présence de microkystes au niv de la tête du pancréas.



Imagerie :



Histoire (suite) :

- Par ailleurs la patiente ne signale pas d'autres signes ou spts en particulier pas de :
 - N/Vô
 - Ictère
 - F /frissons
 - AEG
 - Perte de poids
- Une DPC est alors décidée.

FDR CV , Prise Med & ATCD :

- FDR CV :
 - Tabac occasionnel
 - Pas de : HTA, diabète, dyslipidémie, sédentarité ou obésité (BMI = 20.73)
- Prise med :
 - Caltrate 1 cp/j
 - One α 1 cp/j
 - Lescor (arrêt après normalisation du bilan hépatique)
 - Multivitamine 1cp/j
 - Allergie au Buscopan
- ATCD :
 - Appendicectomie
 - 2 césariennes
 - Kyste pilonidal

Examens paracliniques :

- EGU : RAS
- ECG : BBDI mineur
- NFS/Crase : RAS
- Bilan hépatique : RAS
- **Amylase : 345 / Lipase : 4090**

Lésions kystiques du pancréas

Cystic Lesions of the Pancreas

Type	Malignant potential	Communication with duct	Etiology
Simple (retention) cyst	None	Sometimes	Developmental
Pseudocyst	None	Frequent	Post-inflammatory
Serous cystadenoma	Very Low	Rarely	Neoplastic
Mucinous cystadenoma	High	Occasionally	Neoplastic
IPMN	High	Yes	Neoplastic
Solid pseudopapillary neoplasm	Moderate	Occasionally	Neoplastic

IPMN = Intraductal papillary mucinous neoplasm

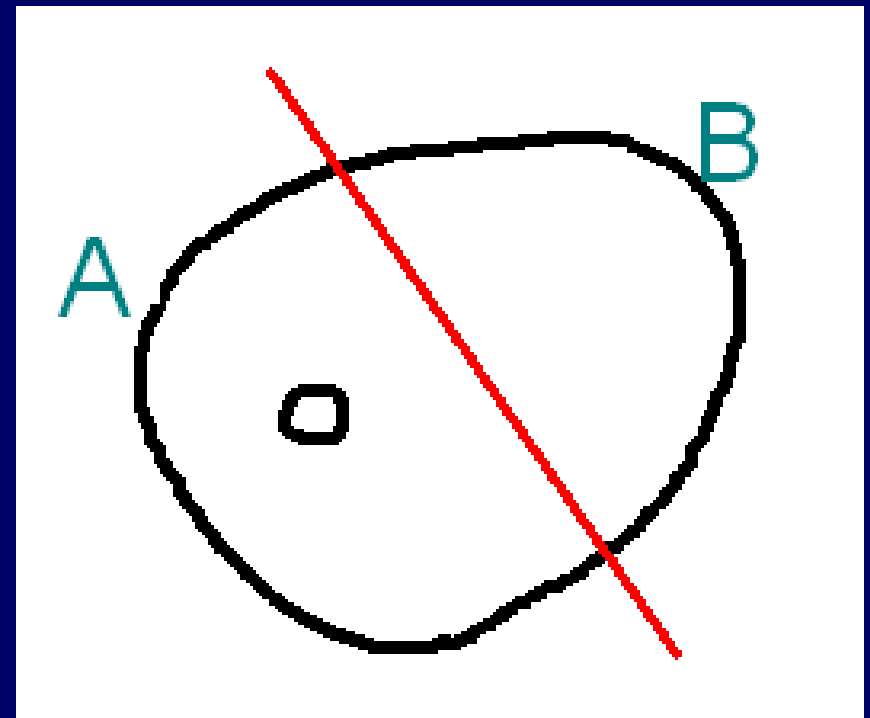
- Les néo kystiques représentent 10% des kystes pancréatiques et slt 1% des cancers du pancréas
- Il est svt difficile de diagnostiquer les différents types de néo kystiques du pancréas en pré-op.

Bilan opératoire :

- Visualisation de petites lésions granuleuses comme en amas de grappe prenant leur origine du pancréas et refoulant l'estomac vers le haut et à G.
- Une tranchante pancréatique est envoyé en extempo → **TIPMP (Tumeur Intraductale Papillaire Mucineuse du Pancréas)** de bas grade (adénome)

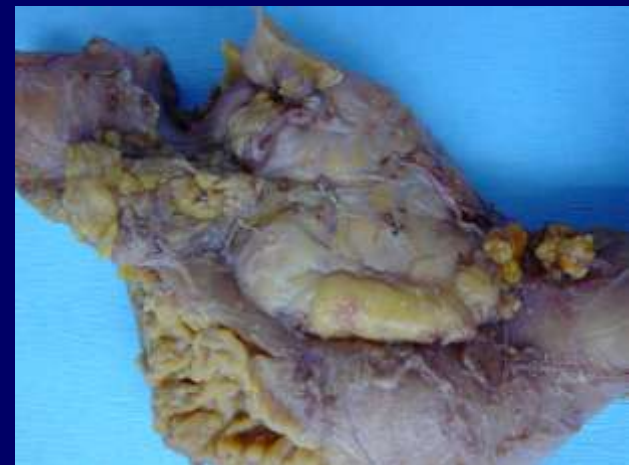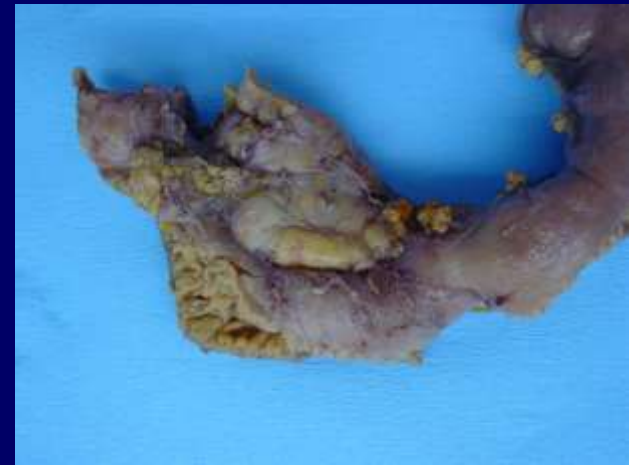Macroscopie :

- Complément de l'extempo :
1 fgt de 2,5x1,5x0.4 cm refermant un canal marqué par un fil



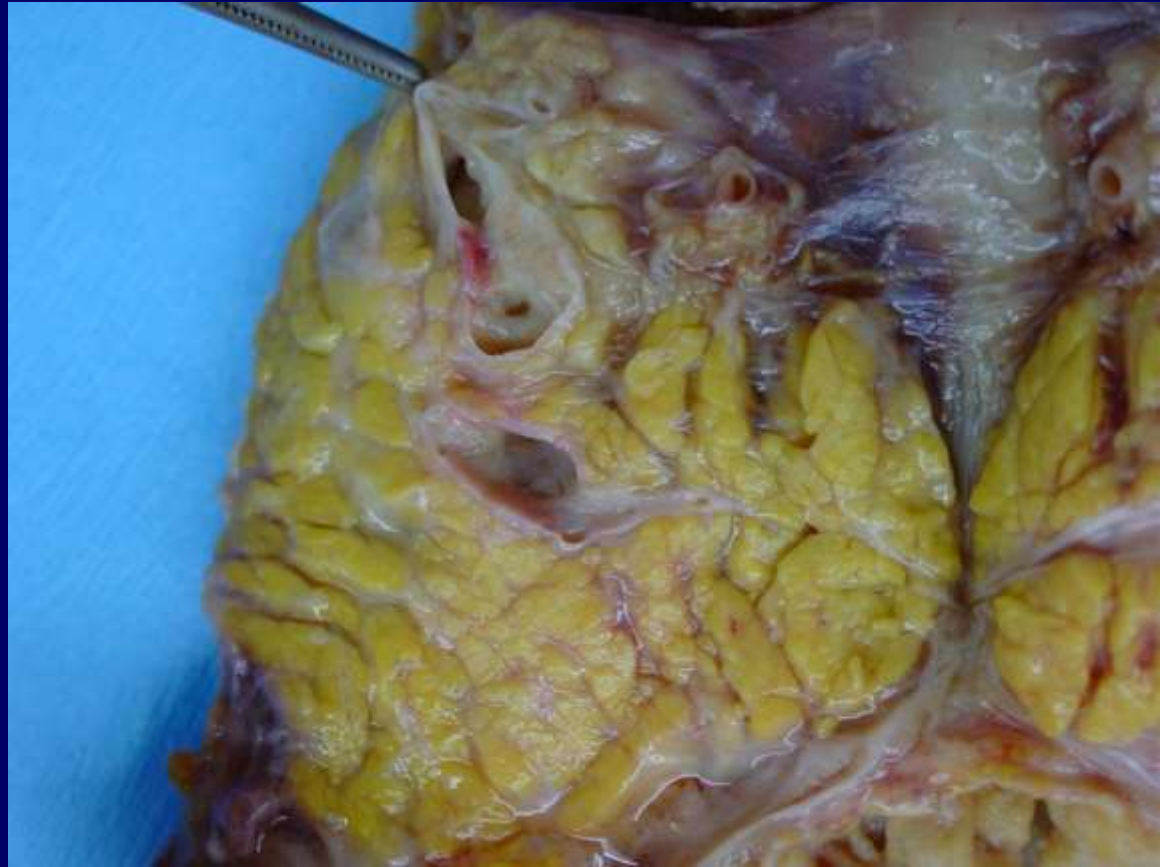Macroscopie (suite) :

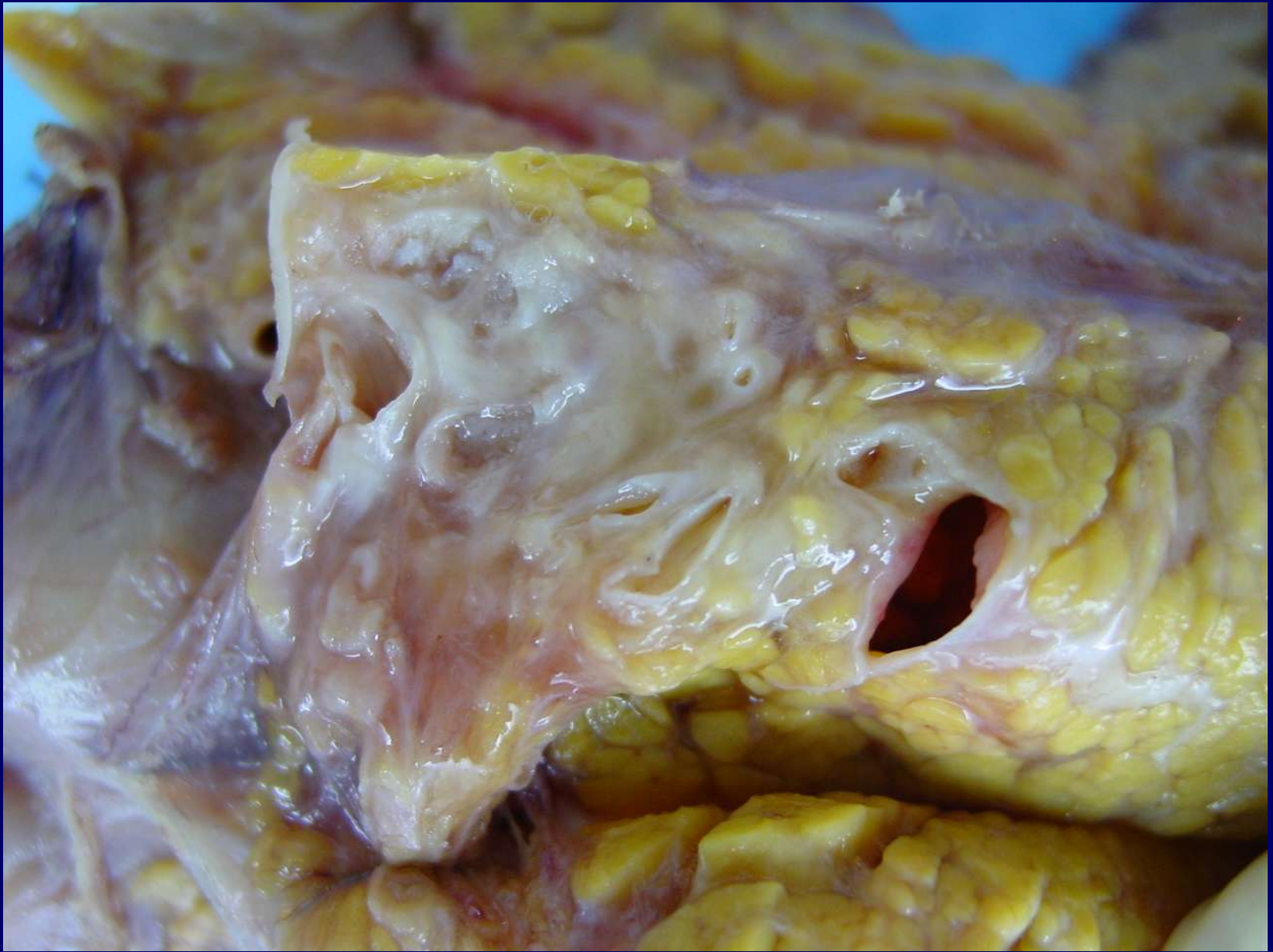- Pièce de DPC de 23 cm de longueur avec :
 - Portion pylorique de 5 cm
 - Portion duodénale de 23 cm
 - Tête pancréatique de 5x6 cm ; tranche de section



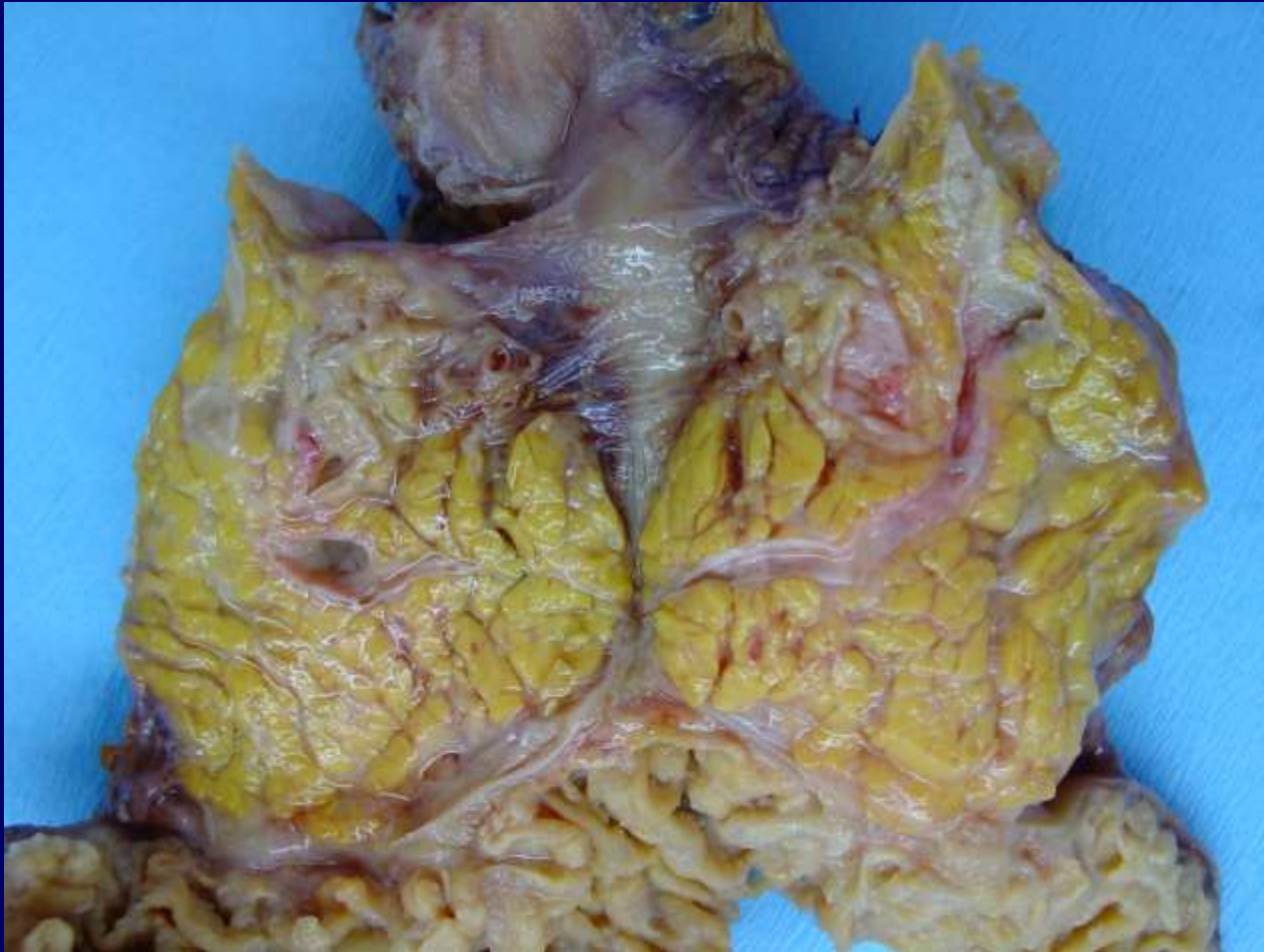Macroscopie :

- Tumeur kystique de la tête du pancréas

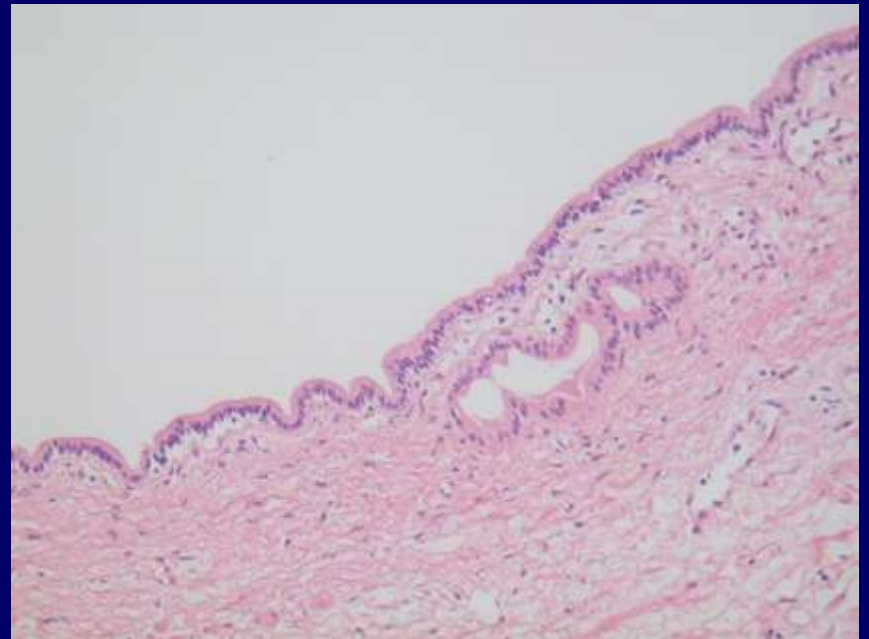
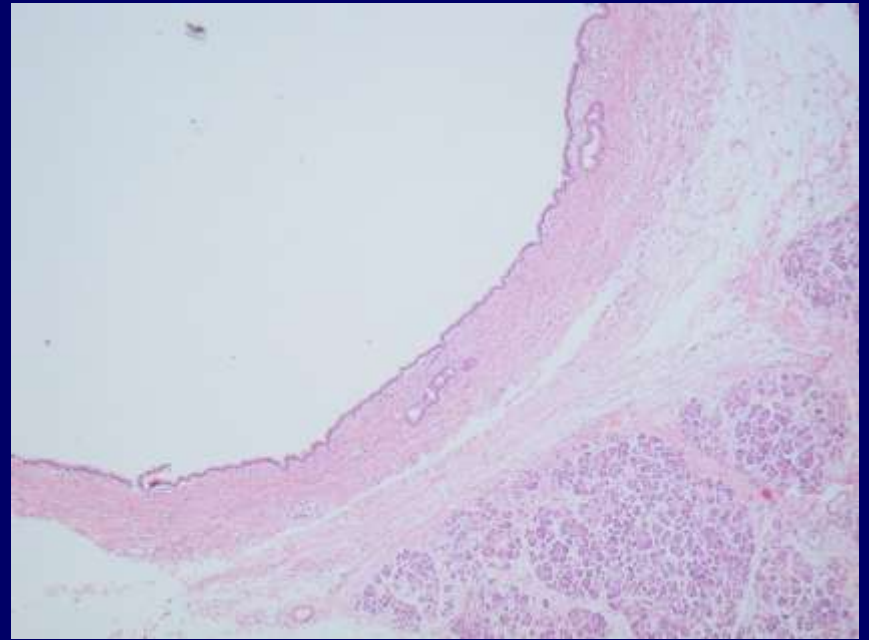
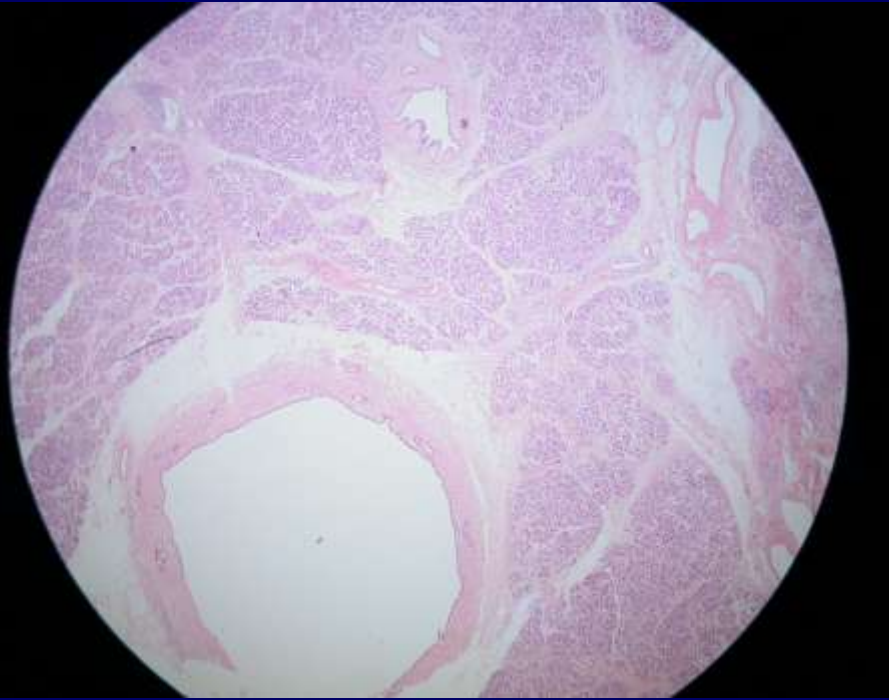




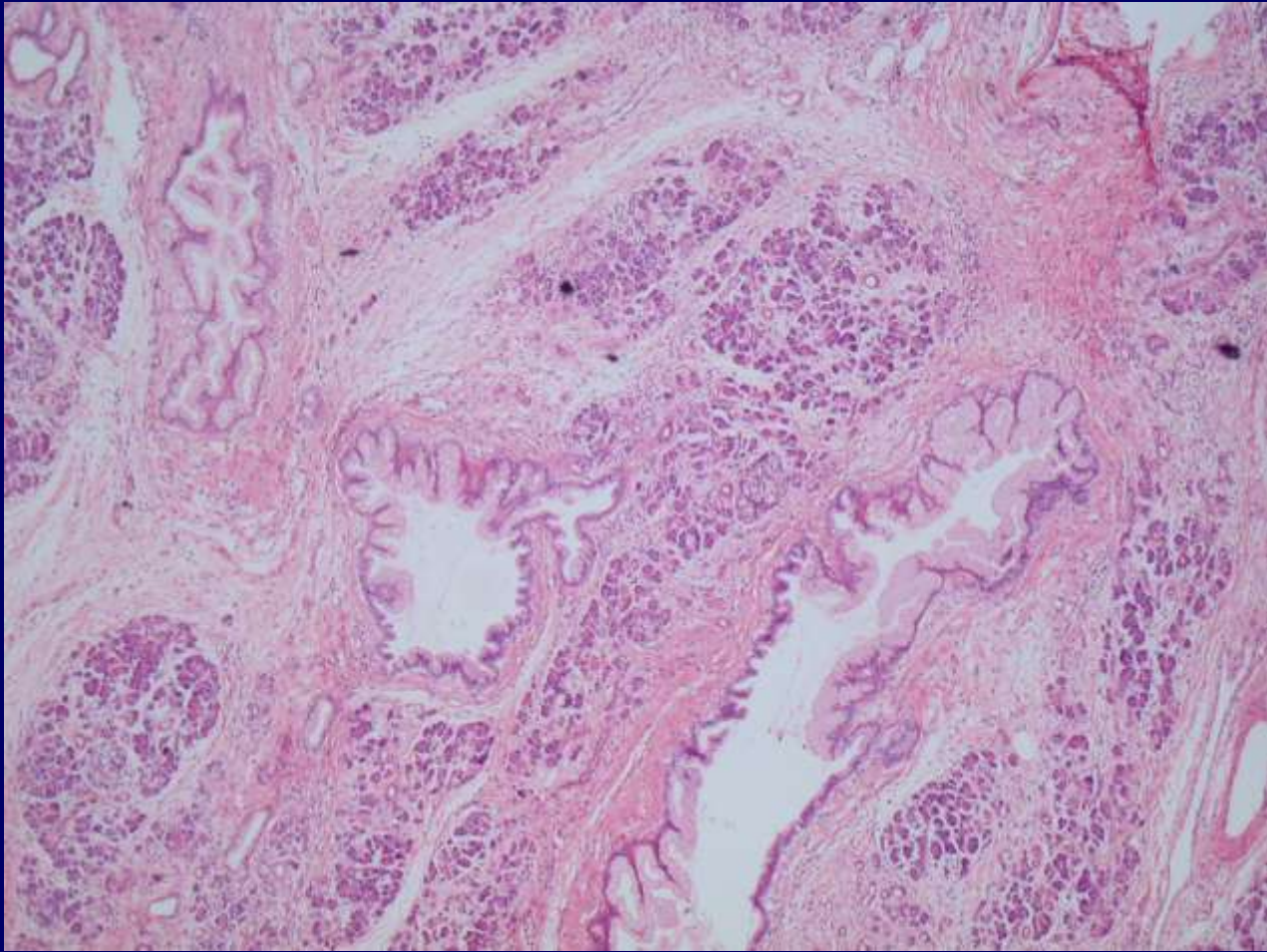
Macroscopie



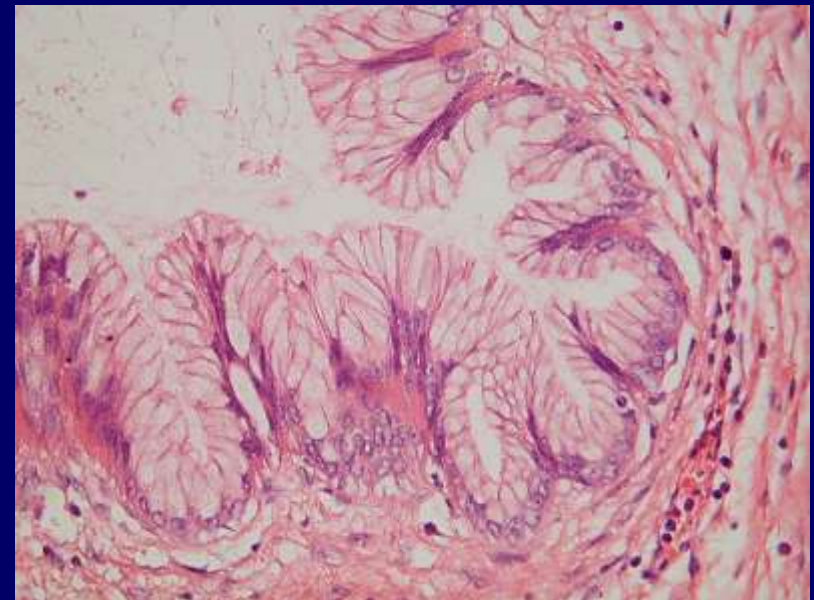
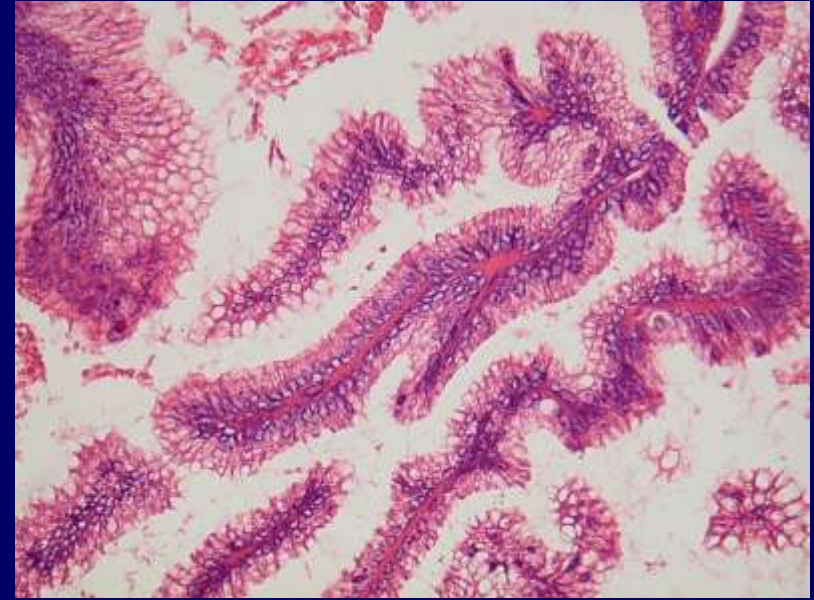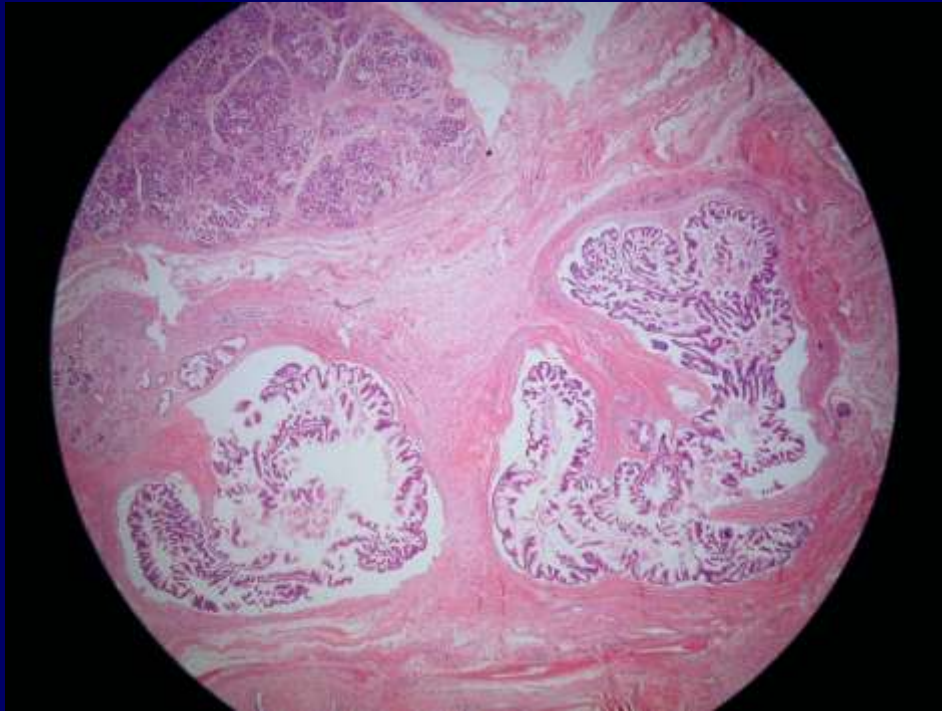
Microscopie :



Microscopie :

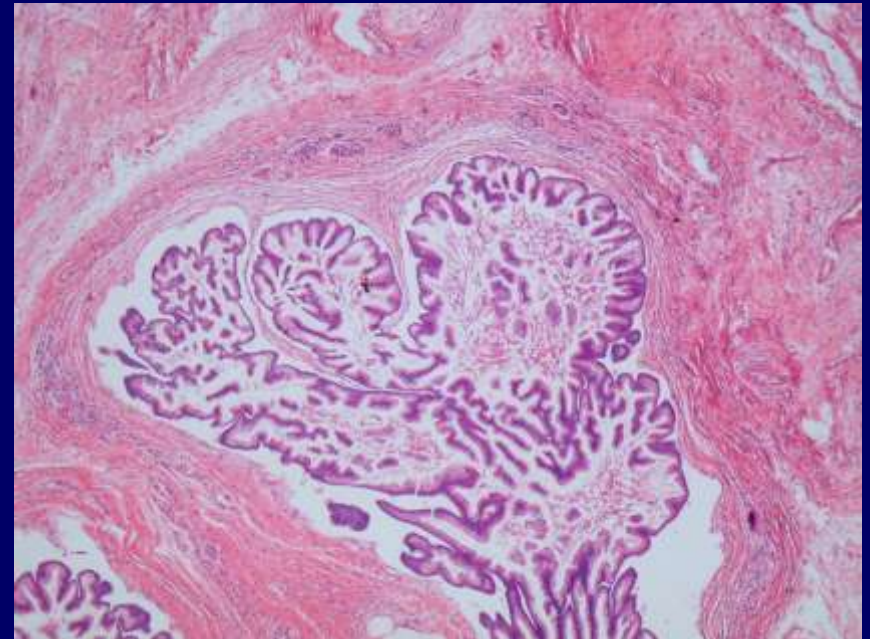


Microscopie :



TIPMP

- Lésion précancéreuse à progression très lente, de l'ordre de 15 à 20 ans
- Définie par OMS comme étant une lésion formée par la prolifération papillaire de cellules épi muco-sécrétantes avec ou sans sécrétion excessive de mucus et/ou dilatation du canal pancréatique



TIPMP : Présentation clinique

- hommes de 60 à 70 ans +++ ayant une histoire de **pancréatite** aigüe récurrente
- S. C. :
 - Perte de poids (42%)
 - Diabète (37%)
 - Stéatorrhée (17 → 37%)
 - Douleur du dos (25%)
 - Ictère (10 à 25%)
 - Anorexie (20%)
 - Souvent : Aspt avec découverte fortuite
- Parfois, il existe une **augmentation des enz pancréatiques**
- CA 19-9 et CEA sont augmentés dans moins d'un cinquième des cas et ne sont pas tjs des indices malignité

TIPMP : Imagerie

- *Echo et Echo doppler* permettent de reconnaître la nature kystique de la lésion et de faire FNA ou biopsie guidées.
- *ERCP et MRCP* permettent le dgc d'une TIPMP en étudiant la relation entre la lésion et le canal pancréatique.
- *Angio-scan* permet d'évaluer l'invasion des vx en part l'AMS.

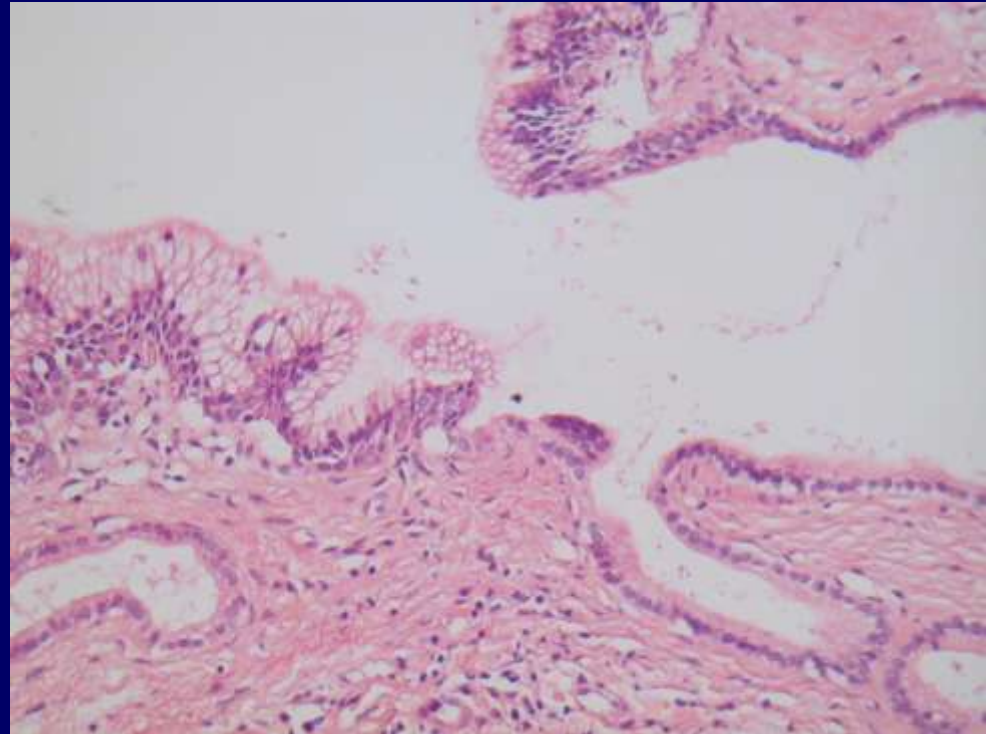
Cependant, aucune de ces techniques permet d'évaluer la malignité des lésions à moins qu'ils n'y aient déjà des métastases → Rôle de l'ana path

TIPMP : Classification

- Selon la région atteinte :
 - Canal principal (75%) :
 - Sujets plus âgés
 - Evo plus agressive
 - Débute dans la portion céphalique pour se propager le long du canal avec ou sans atteinte des branches Ilres
 - Branches (25%) :
 - Surtout dans l'uncus

TIPMP: Classification

- Grade histologique :
 - Adénome : prolifération papillaire ou villeuse simple sans atypies cellulaires
 - Borderline : prolifération pap irrégulière, dysplasie épi modérée, mitoses relativement fréquentes et un contenu mucineux var
 - Carcinome : prolif pap irrégulière avec formation glandulaire cribriforne et de nb ses anomalies nucléaires → 2 types : invasif et non invasif



TIPMP : Etiologie et Pathogenèse

- Pas prédisposition génétique ou familiale clairement définie mais il a été noté des associations avec FAP et le Sd de Peutz-Jegher ainsi qu'avec d'autres tumeurs non pancréatiques.
- Il n'y a pas de preuves que le tabac ou l'alcool augmentent le risque de survenue des TIPMP

TIPMP : Etiologie et Pathogenèse

- Plusieurs Anomalies moléculaires ont été trouvées :
 - K-ras (50%) : sa présence est liée à la transformation néo.
 - Surexpression de p53 ds les stades avancés de progression vers le cancer
 - DPC4 qui est classiquement délété dans les adénok du pancréas est présent dans toutes les TIPMP → pourrait expliquer l'évo lente
 - ARNm de MUC2 et MUC5 augmenté avec absence de MUC1

TIPMP : Traitement et Pronostic

- Le traitement des lésions kystiques du pancréas et classiquement la chirurgie vue leur évo vers le cancer.
- TIPMP : selon la localisation et l'extension la chir est soit DPC ou pancréatectomie totale ou caudale.
- Le pronostic est de
 - 60 à 80% de survie à 3 ans pour les TIPMP de bas grade avec une meilleure survie pour les TIPMP intéressant les branches du canal pancréatique
 - 20% de survie à 3 ans pour les cas avancés à marges (+)

En résumé :

- Clinique :
 - Histoire de pancréatite
- Imagerie :
 - Image kystique à l'imagerie
- Bilans :
 - Augmentation des enz pancréatiques
- Ana Path → dgc de certitude : TIPMP des branches IIres de bas grade ⇒

CAT et Pronostic

- Le meilleur pronostic avec survie à 3 ans de 60 à 80%.
- Traitement chirurgical est suffisant avec une éventuelle surveillance.

Evolution

- La patiente est admise aux soins pour 3 jours sans complications notables.